

На правах рукописи

ИСАЕВ ТЕЙМУР КАРИБОВИЧ

**ПОЧЕЧНО-КЛЕТОЧНЫЙ РАК
ТРАНСПЛАНТИРОВАННОЙ ПОЧКИ**

3.1.14 – трансплантология и искусственные органы

Автореферат

диссертации на соискание ученой степени

доктора медицинских наук

Москва 2023

Работа выполнена в Федеральном государственном бюджетном учреждении «Национальный медицинский исследовательский центр трансплантологии и искусственных органов имени академика В.И. Шумакова» Министерства здравоохранения Российской Федерации

НАУЧНЫЙ КОНСУЛЬТАНТ:

доктор медицинских наук

Трушкин Руслан Николаевич

ОФИЦИАЛЬНЫЕ ОППОНЕНТЫ:

Медведев Владимир Леонидович – доктор медицинских наук, профессор, заведующий кафедрой урологии Федерального государственного бюджетного образовательного учреждения высшего образования «Кубанский государственный медицинский университет» Министерства здравоохранения Российской Федерации, заместитель главного врача по уронефрологической службе Государственного бюджетного учреждения здравоохранения «Научно-исследовательский институт – Краевая клиническая больница №1 имени профессора С.В. Очаповского» Министерства здравоохранения Краснодарского края.

Цариченко Дмитрий Георгиевич – доктор медицинских наук, профессор, главный научный сотрудник Института урологии и репродуктивного здоровья человека Федерального государственного автономного образовательного учреждения высшего образования Первый Московский государственный медицинский университет имени И.М. Сеченова Министерства здравоохранения Российской Федерации.

Даренков Сергей Петрович – доктор медицинских наук, профессор, заведующий кафедрой урологии Федерального государственного бюджетного учреждения дополнительного профессионального образования «Центральная государственная медицинская академия» Управления делами президента Российской Федерации.

ВЕДУЩАЯ ОРГАНИЗАЦИЯ: Федеральное государственное бюджетное учреждение «Национальный медицинский исследовательский центр радиологии» Министерства здравоохранения Российской Федерации.

Защита диссертации состоится «21» декабря 2023 года в 14⁰⁰ часов на заседании Диссертационного Совета ДСТИО 001.21 при ФГБУ «Национальный медицинский исследовательский центр трансплантологии и искусственных органов имени академика В.И. Шумакова» Минздрава России по адресу: 123182, Москва, ул. Щукинская, дом 1.

С диссертацией можно ознакомиться в библиотеке ФГБУ «Национальный медицинский исследовательский центр трансплантологии и искусственных органов им. ак. В.И. Шумакова» Минздрава России, а также на сайте <http://transpl.ru>

Автореферат разослан « ____ » _____ 2023 г.

Ученый секретарь

диссертационного совета ДСТИО 001.21

Кандидат ветеринарных наук

Волкова Елена Алексеевна

ОБЩАЯ ХАРАКТЕРИСТИКА РАБОТЫ

Актуальность темы исследования

За последние десятилетия доля пациентов с терминальной хронической почечной недостаточностью прогрессивно возрастает, несмотря на значимое развитие лечебно-диагностических комплексов мероприятий направленных на раннее выявление хронических заболеваний. В связи с терминальной хронической почечной недостаточностью тот или иной вид заместительной почечной терапии в РФ на сегодняшний день получает почти 60 тысяч пациентов [Готье С.В. 2020, Андрусев А.М. 2021].

Трансплантация почки является одним из основных методов лечения терминальной хронической почечной недостаточности. Среди больных, получающих заместительную почечную терапию в виде трансплантации почки, долгосрочная летальность на 48–82% ниже, чем в популяции ожидающих трансплантацию органа [Wolfe R. 1999]. У этих больных сохраняется двукратный повышенный риск развития злокачественных заболеваний по сравнению со здоровым населением в целом [Tillou X. 2014] ввиду проводимой постоянной иммуно-супрессивной терапии. Доля заболеваемости трансплантированных пациентов почечно-клеточным раком является низкой (0,19–0,5%) [Tillou X. 2014], но при корреляции с не трансплантированной популяцией (0,017%) [Griffith J. 2017] составляет 10-кратное увеличение. Причина повышенного риска злокачественных заболеваний у трансплантированных пациентов на сегодняшний день мало изучена, но вероятнее всего связана с постоянной проводимой иммуносупрессивной терапией [Tillou X. 2016]. Несмотря на увеличение количества публикаций, касающихся различных образований почечного трансплантата, данная тема является слабо освещенной в медицинском сообществе.

В мире на сегодняшний день описано чуть менее двухсот случаев рака трансплантированной почки и только у более трети больных с образованиями почечного трансплантата можно было отследить источник донорского органа. В одном из крупнейших мета-анализов отмечено, что у 74,2% донорский орган был трансплантирован от умершего донора и 25,8% получили аллотрансплантат от живого донора [Campbell N. 2014]. Ввиду отсутствия каких-либо клинических проявлений трудность диагностики образований трансплантата крайне высока,

порядка 80% образований трансплантированной почки протекают бессимптомно [Campbell N. 2014], и лишь 15% имеет какие-либо клинические проявления, в виде гематурии, обострения мочевой инфекции, острого почечного повреждения, боли в области почечного трансплантата. Стоит отметить, что порядка 79% всех образований диагностируется при ультразвуковом исследовании почечного трансплантата, ввиду планового диспансерного обследования, и 21% благодаря лучевым методам диагностики [Silvestri T. 2014]. Также нельзя не отметить тот факт, что в диагностике злокачественной природы образований почечной паренхимы на сегодняшний день используется компьютерная томография с внутривенным контрастированием, но ввиду возможной контраст-индуцированной нефропатии трансплантированной почки выполнение данного исследования у ряда пациентов сопряжено с высокими рисками потери трансплантата. Ввиду этого у данной когорты пациентов, в подавляющем числе случаев, единственным методом, позволяющим установить диагноз, является магнитно-резонансная томография с контрастным усилением, при отсутствии противопоказаний для выполнения этого исследования [Donat S. 2013, Silvestri T. 2014].

Несмотря на высокую сложность диагностики образований трансплантированной почки наибольшая проблема на сегодняшний день заключается в лечении данного заболевания, ввиду сложности выполнения каких-либо методик лечения, при рисках возможной потери трансплантированного органа или прогрессирования злокачественного процесса [Tillou X. 2016, Vasisth G. 2018, Rouprêt M. 2004, Griffith J. 2017]. В мире на сегодняшний день чуть меньше половины пациентов, имеющих рак трансплантированной почки, получили аблативные методики лечения, такие как радиочастотная абляция и криотерапия. Стоит отметить, что порядка ста пациентам, из всех известных случаев рака трансплантированной почки выполнено органосохраняющее оперативное пособие в виде резекции почечного трансплантата открытым доступом. В литературе, на данный момент, описаны единичные случаи выполнения резекции почечного трансплантата малоинвазивным доступом, будь то лапароскопически или при использовании роботической хирургии [Tillou X. 2016, Vasisth G. 2018, Rouprêt M. 2004, Griffith J. 2017, Favi E. 2019].

Таким образом, обращает на себя внимание малое освещение проблемы рака трансплантированной почки, отсутствие полной картины эпидемиологии и распространенности злокачественного процесса трансплантированной почки, отсутствие четких алгоритмов хирургического лечения и ведения данной группы пациентов, а также неполнота и фрагментированность данных после проведенного лечения, различные сроки наблюдения и отсутствие данных о происхождении данной группы больных.

Цель исследования

Повышение эффективности лечения пациентов с почечно-клеточным раком трансплантированной почки.

Задачи исследования

1. Проанализировать эпидемиологию и заболеваемость почечно-клеточным раком трансплантированной почки.
2. Оценить влияние иммуносупрессивной терапии и наличия кризов отторжения на риск развития почечно-клеточного рака трансплантированной почки.
3. Провести сравнительный анализ генома опухоли и ткани трансплантированной почки и определить этиологию рака почечной паренхимы трансплантата.
4. На основании результатов анализа распространенности, морфологических, генетических клинических исследований классифицировать почечно-клеточный рак трансплантированной почки по стадиям.
5. Определить показания к выполнению хирургических и аблативных методик лечения.
6. Разработать унифицированную технику операции лапароскопической резекции трансплантированной почки с опухолью.
7. Проанализировать опыт и результаты выполнения лапароскопической резекции трансплантированной почки с опухолью.
8. Определить алгоритм диагностики и лечения пациентов с почечно-клеточным раком трансплантированной почки.

Научная новизна

Впервые на основании изученных данных проанализирована заболеваемость почечно-клеточным раком трансплантированной почки и создан алгоритм обследования пациентов с почечным трансплантатом с целью онко-скрининга. На основании проведенного исследования впервые в отечественной практике оценены результаты применения лапароскопических и аблативных технологий и возможности их использования в органосохраняющем лечении почечно-клеточного рака трансплантированной почки.

В настоящем исследовании впервые в мировой практике разработана и внедрена новая единая хирургическая методика малоинвазивного удаления злокачественной опухоли трансплантированной почки, позволяющая уменьшить травматичность хирургического лечения, а также снизить интраоперационные и послеоперационные осложнения.

В проведенной научной работе, впервые на достаточном количестве пациентов, определена этиология почечно-клеточного рака трансплантированной почки, основанная на анализе хромосомной ДНК опухоли и нормальной ткани трансплантированной почки. Также на основании изученных данных впервые в мире изучена экспрессия гена Von Hippel–Lindau и определена генетическая детерминированность светлоклеточного рака почечного трансплантата.

Практическая значимость

На основании полученных данных определена новая нозологическая форма злокачественного заболевания – почечно-клеточный рак трансплантированной почки. Проанализированные в ходе исследования данные являются основой для определения показаний к применению хирургических и медикаментозных подходов в лечении рака почечного трансплантата.

Изученные данные о природе развития рака трансплантированной почки позволили определить оптимальный тип иммуносупрессивной терапии у пациентов со злокачественным заболеванием почечного трансплантата.

Разработанная методика малоинвазивного удаления злокачественной опухоли трансплантированной почки, основанная на создании временной ишемии трансплантированной почки, является золотым стандартом лечения локализованного почечно-клеточного рака трансплантированной почки при любых размерах образования.

Методология и методы исследования

Работа основана на анализе 3270 больных, получающих заместительную почечную терапию, в виде трансплантации почки в период с 2013 по 2023 годы. Оперативные вмешательства были выполнены 31 пациентом, из них 29 лапароскопическим доступом. При выполнении работы использовались данные лабораторных и инструментальных исследований, включая мультиспиральную компьютерную томографию с 3D реконструкцией и магниторезонансную томографию с парамагнетиком, морфологических и генетических исследований удаленных препаратов.

Основные положения, выносимые на защиту

1. Заболеваемость почечно-клеточным раком трансплантированной почки у реципиентов трансплантированной почки достигает 0,97%. Проведение активного скрининга реципиентов почки на наличие опухоли позволяет увеличить выявляемость новых случаев рака трансплантата.

2. Лапароскопическая резекция аллографта с опухолью является эффективным и безопасным методом лечения почечно-клеточного рака трансплантированной почки, и не сопровождается рецидивом хронической почечной недостаточности и прогрессированием злокачественного процесса.

3. Рак трансплантированной почки происходит из донорской ткани. Светлоклеточный рак почечного трансплантата является генетически детерминированным заболеванием, ввиду наличия мутации в 1,2,3 экзоне гена Von Hippel–Lindau.

4. Риск развития онкологического процесса в паренхиме трансплантированной почки у пациентов перенесших кризы острого отторжения, выше на 0,9% ($p < 0,05$), чем у пациентов не перенесших кризы отторжения и получающих стандартную иммуносупрессивную терапию.

5. Органосохраняющее лечение в объеме лапароскопической резекции трансплантата с опухолью является предпочтительным методом при локализованном раке пересаженной почки; аблативные методики лечения могут быть применены при невозможности проведения оперативного пособия.

Степень достоверности и апробация результатов

Достоверность научной работы установлена на достаточно репрезентативном объеме клинических наблюдений и выполненных исследований, а также сроками и систематичностью наблюдений за пациентами, перенесших лапароскопическую резекцию трансплантированной почки с опухолью, радиочастотную абляцию опухоли аллографта, трансплантатэктомию, а также использованием современных клинических, лабораторных и инструментальных методов исследования и статистической обработки.

Апробация диссертационной работы состоялась 14 июля 2023 года на заседании объединенной научной конференции клинических, экспериментальных отделений и лабораторий Федерального государственного бюджетного учреждения «Национальный медицинский исследовательский центр трансплантологии и искусственных органов имени академика В.И. Шумакова» Министерства здравоохранения Российской Федерации.

Научно квалификационная работа выполнена в рамках гранта Департамента Здравоохранения города Москвы №2412-66 (2022 г).

Основные положения и результаты диссертационной работы представлены и обсуждены на III Московском объединенном съезде нефрологов (Москва, 2022 г.); XV Всероссийской урологической видеоконференции (Москва, 2023 г.); VII Конгрессе ассоциации молодых урологов России (Москва, 2023 г.).

В мае 2023 года результаты диссертационной работы, после предварительного конкурсного отбора из 98 претендентов, представлены на совете главных врачей Департамента Здравоохранения города Москвы и номинированы на Премию города Москвы в области медицины.

Внедрение в практику

Полученные результаты используются в практической деятельности урологического отделения Государственного бюджетного учреждения здравоохранения города Москвы «Городская клиническая больница № 52 Департамента здравоохранения города Москвы» (ГБУЗ «ГКБ №52»), хирургического отделения № 1 Федерального государственного бюджетного учреждения «Национальный медицинский исследовательский центр трансплантологии и искусственных органов имени академика В.И. Шумакова» Министерства здравоохранения Российской Федерации.

Федерации, а также используются в учебном процессе на кафедре трансплантологии и искусственных органов Института клинической медицины имени Н.В. Склифосовского Федерального государственного автономного образовательного учреждения высшего образования Первый Московский государственный медицинский университет имени И.М. Сеченова Министерства здравоохранения Российской Федерации (Сеченовский Университет).

Личный вклад автора

В научно-квалификационной работе автором самостоятельно разработаны: концепция, дизайн и задачи исследования; внедрены и осуществлены хирургические и интервенционные вмешательства у включенных в исследование больных. Автором осуществлен сбор материала для исследования, сформирована база данных, выполнен анализ и статистическая обработка с последующей интерпретацией полученных результатов.

Работы, опубликованные по теме диссертации

По теме диссертации опубликовано 17 научных работ, из них 13 статей в журналах, включенных в перечень рецензируемых научных изданий Федерального государственного бюджетного учреждения «Национальный медицинский исследовательский центр трансплантологии и искусственных органов имени академика В.И. Шумакова Министерства здравоохранения Российской Федерации, получен патент РФ № на изобретение 2798964: «Способ резекции трансплантированной забрюшинно почки по поводу опухоли размером более 7см, расположенной интратрениально».

Объем и структура работы

Диссертация состоит из введения, обзора литературы, главы, посвященной характеристике пациентов и методам исследования, трёх глав результатов собственных исследований, обсуждения, 8 выводов, практических рекомендаций и указателя используемой литературы, включающего 200 источников, в том числе 11 отечественных и 189 зарубежных. Работа изложена на 162 страницах машинописного текста, иллюстрирована 13 таблицами и 81 рисунком.

СОДЕРЖАНИЕ РАБОТЫ

МАТЕРИАЛЫ И МЕТОДЫ ИССЛЕДОВАНИЯ

Характеристика больных

В анализ включено 3270 пациентов, наблюдающихся в клинико-диагностическом нефрологическом отделении (КДНО), работающего в структуре государственного бюджетного учреждения «Городская клиническая больница №52 Департамента здравоохранения города Москвы». С 2013 года по 2023 год у 31 пациента выявлен и гистологически верифицирован почечно-клеточный рак трансплантированной почки. Органосохраняющее лечение, в объеме лапароскопической резекции почечного трансплантата с опухолью, выполнено 28 пациентам. Аблативные методики лечения, в объеме радиочастотной аблации применены у 2 больных. Также в одном случае пациенту выполнена трансплантатэктомия, ввиду распространенности опухолевого процесса. Стоит отметить, что хирургическое лечение пациентов с почечно-клеточным раком трансплантированной почки выполнено в Урологическом отделении государственного бюджетного учреждения «Городская клиническая больница №52 Департамента здравоохранения города Москвы».

Среди всех пациентов с пересаженной почкой, наблюдаемых в КДНО, доля мужчин составила 57,52% (1881 чел.), в свою очередь женского контингента – 42,48% (1389 чел.). Возраст пациентов находился в диапазоне от 18 до 84 лет и в среднем был равен $41,3 \pm 12,5$ лет

Также стоит отметить, что среди пациентов с верифицированным раком трансплантированной почки доля мужчин составила 51,6% (16 чел.), а женщин 48,4 (15 чел.). Возраст больных с ПКР аллографта был в диапазоне от 26 до 69 лет, средний возраст составил $51,8 \pm 8,5$ лет. Таким образом в исследовании достоверных различий по возрасту и полу пациентов отмечено не было, однако отмечено, что в большем количестве случаев онкологический процесс развивался у пациентов в возрасте от 41 до 60 лет.

Хронический гломерулонефрит, диагностируемый у 17 пациентов (54,9%), является самой частой причиной ТХПН, потребовавшей аллотрансплантации почки. Поликистоз в качестве причины ХПН выявлен 6 пациентов (19,4%), причем у пятерых пациентов перед трансплантацией выполнена билатеральная нефрэктомия, а у одной пациентки собственные поликистозные почки не подвергались

хирургическому лечению. В 4-х случаях ТХПН обусловлена хроническим пиелонефритом, также стоит отметить, что у одного пациента (3.2%) имела место нефропатия смешенного генеза, в виде тубулоинтерстициального нефрита на фоне подагры с атаками подагрического артрита, которая привела к ХПН. У одного пациента причиной ХПН стала тромботическая микроангиопатия с поражением почек и у двух пациентов причина ХПН не известна, ввиду отсутствия морфологической верификации диагноза.

Почти во всех случаях (94,1%) выполнялась пересадка трупной почки, и у 1 пациента орган был получен от живого родственного донора. Во всех случаях имела место первичная аллотрансплантация почки.

Клинико-функциональные методы исследования

Всем больным выполнялось классическое обследование согласно стандартным регламентам лечения пациента с ПКР. Проводился клинический осмотр, оценка лабораторных данных с анализом изменений общих и биохимических показателей крови, коагулограмма, общий анализ мочи, комплексное ультразвуковое исследование брюшной полости и почечного трансплантата. Скорость клубочковой фильтрации рассчитывали по формуле Кокрофта-Голта. Почечная смерть констатировалась при стойком повышении уровня креатинина плазмы крови выше 0,8 ммоль/л, либо с момента начала лечения программным гемодиализом.

Инструментальные методы диагностики

Первичным этапом диагностики почечно-клеточного рака пересаженной почки было выполнение УЗИ трансплантированной почки, которое использовалось для выявления образований аллогraftа.

Всем больным осуществлялись лучевые методы диагностики, такие как МСКТ или МРТ почечного трансплантата и брюшной полости. В случае отсутствия рецидива ХПН выполнялась МСКТ с в/в контрастным усилением, а при повышенных значениях азотистых шлаков сыворотки крови МРТ почечного трансплантата с парамагнетиком. Стоит отметить, что всем больным проводилась МСКТ органов грудной клетки с целью исключения очаговой патологии и отдаленного метастазирования. В исследовании также выполнялось интраоперационное УЗИ почечного трансплантата с целью определения расположения образования пересаженной почки, в основном данный метод

дообследования использовался при внутри-паренхиматозном расположении опухоли трансплантата.

Морфологические методы исследования

Морфологическое исследование выполнялось согласно общепринятому протоколу всем пациентам после резекции почечного трансплантата с опухолью. Исследовался резецированный фрагмент почечного трансплантата с опухолью. Фиксация материала проводилась в 10% растворе нейтрального формалина, в последующем после осуществлялась промывка водопроводной водой и проводка через серию спиртов с возрастанием концентрации, с дальнейшей парафинизацией. Создание среза толщиной 5 мкм происходила из парафинового блока. Окраска как опухолевой ткани, так и нормальной ткани трансплантированной почки проводилась гематоксилином и эозином. При помощи светового микроскопа в проходящем и поляризованном свете проводилось исследование.

Генетические методы исследования

С целью определения этиологии развития рака почечной паренхимы аллогraftа пациентам выполнялось определение химеризма. Данное исследование проводилось методом полимеразной цепной реакции с электрофоретической детекцией. Методика основывается на анализе хромосомной ДНК, когда в образцах тканей опухоли и нормальной ткани трансплантированной почки тестируются и сравниваются специфические генетические маркеры конкретных локусов, так называемые короткие tandemные повторы – КТП. В одном локусе каждый индивид наследует две последовательности КТП. Стоит отметить, что популяции КТП встречаются в разных локусах с разной частотой, поэтому чем больше анализируется локусов, тем больше можно получить информативных аллелей для исследования химеризма. В нашем исследовании проводилось тестирование 10 локусов КТП.

С целью определения генетической детерминированной светло-клеточного варианта ПКР выполнялось определение мутаций в гене VHL. Данное исследование проводилось методом полимеразной цепной реакции с электрофоретической детекцией и последующим анализом ПЦР-продуктов амплификации методом прямого секвенирования по Сэнгеру (анализ первичной последовательности ДНК), который дает прямую информацию о нарушениях структуры генов.

Хирургические методы лечения

Для лапароскопической хирургии почечного трансплантата использовались классические инструменты, применяемые в лапароскопической хирургии собственной почки, такие как: лапароскопическая стойка (видеокамера, осветитель, инсуфлятор, коагулятор, видеомонитор); игла вереша для создания карбоксиперитонеума; порты (троакары) 6 и 11 мм, с краном для инсуффляции и мультифункциональным клапаном; зажимы Karl Storz Click'line различных форм; ножницы Karl Storz с монополярной коагуляцией; клипатор лапароскопический; иглодержатель лапароскопический; ультразвуковой скальпель Harmonic ace 5 мм; электролигирующая система Ligasure 5 mm; сосудистая клемма по типу «Бульдог»; нить V-loc 3-0 на игле 5/8; экстрактор лапароскопический. Расположение портов для лапароскопической хирургии аллогraftа использовалось согласно общепринятой методике: первый, для видеоконтроля, вводится после наложения карбоксиперитонеума при помощи иглы Вереша. Порты устанавливаются по принципу равностороннего треугольника, с целью исключения перекреста инструментов. Стоит отметить, что расположение портов имеет зависимость от конституции пациента и расположения трансплантированной почки. Зачастую используется дополнительный 4-й троакар (5 мм) для тракции аллогraftа, при расположении опухоли по задней поверхности пересаженной почки. Безусловно стоит отметить, что расположение портов при малоинвазивной резекции аллогraftа, отчасти схоже с положением троакаров при лапароскопической трансплантатэктомии, однако принимая во внимание объемы резекции и следовательно количество накладываемых швов на трансплантированную почку установка порта под «рабочую» руку имеет крайне важное значение, несмотря на конституцию больного и положения аллогraftа, с целью создания нужного угла атаки при ушивании ложа резекции трансплантированной почки.

Аблативные методы лечения

Радиочастотная абляция образований трансплантированной почки проводилась на универсальном комплексе «Метатом-2» по стандартной методике, используемой при абляции образований собственных почек. Данный аппарат используется для внутритканевой радиочастотной абляции образований и метастазов. В образование под контролем УЗИ датчика имплантируется игольчатый электрод в центр опухолевого процесса. При прохождении высокочастотного тока между игольчатым

электродом и нейтральным электродом, предварительно наклеиваемым на тело, ткань вблизи рабочей части игольчатого электрода нагревается до температуры от 50°C до 100 °C, вызывая денатурацию белка, а следовательно гибель клеток опухоли. Режим повышения температуры контролируется термодатчиками: первый находится на самом игольчатом электроде, осуществляя термометрию в центре опухоли, второй заранее имплантируется в область периферии образования.

Среднее время деструкции образования не превышает 15 минут. Радиочастотный комплекс позволяет применять различные типы электродов, как с внутренним охлаждением, так и инфузионного типа. Технические характеристики: рабочая частота – 440 Гц; диаметр электродов 1,2 – 1,6 мм; длина электродов 150 – 330 мм. Стандартный набор для интервенционного вмешательства состоит из: игольчатого электрода, термодатчика, нейтрального электрода, инфузионных магистралей для охлаждения, шприцов, силиконовых трубок, резервуаров для жидкости.

Статистическая обработка данных

После сбора материала все полученные данные занесены в электронную таблицу. Оценка и последующий анализ проводился при помощи классических методов статистической обработки материала. Использовалось рутинное программное обеспечение в виде Microsoft Office Excel и программа SPSS STATISTICS 13.0 (IBM SPSS Inc., США) для выполнения научно-технических расчетов.

Переменные, имеющие нормальное распределение при статистической обработке данных, описывались как среднее \pm среднее квадратичное отклонение. Критерий Стьюдента применялся при сравнении средних значений. Точный критерий Фишера и χ^2 критерий использовался для оценки достоверности различий качественных признаков. При анализе переменных с распределением, отличных от нормальных, вычислялась медиана и интерквартильный размах. При оценке данных переменных использовались критерии Манна-Уитни и Краскела-Уолиса. Результаты считались статистически достоверными при значениях $p < 0,05$.

РЕЗУЛЬТАТЫ ИССЛЕДОВАНИЯ

Заболеваемость почечно-клеточным раком трансплантированной почки

При анализе 3270 пациентов с почечным трансплантатом, наблюдающихся в КДНО ГКБ №52 у 31 пациента с 2013 года по 2023 год выявлен и гистологически верифицирован почечно-клеточный рак трансплантированной почки. Таким образом общая заболеваемость ПКР ТП среди пациентов с аллографтом составила 0.97%. При анализе годового темпа прироста заболеваемости отчетливо выявлено увеличение количества новых пациентов со злокачественным процессом ТП с 16% в 2015 году до 28% в 2023 году (рисунок 1). Вероятнее всего данная ситуация обусловлена увеличением заболеваемости ПКР ТП и улучшением скрининга в данной группе пациентов.

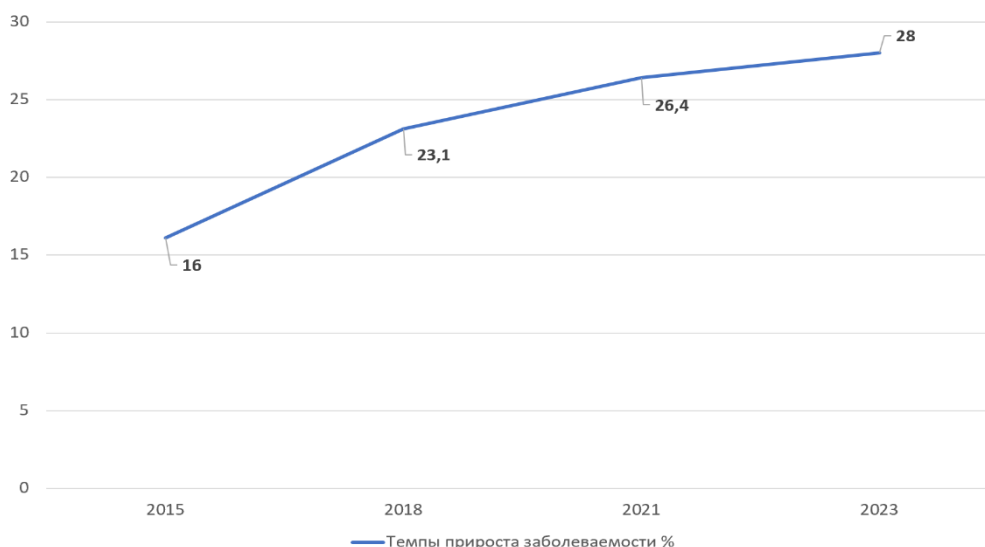


Рисунок 1 – Динамика частоты выявления почечно-клеточного рака трансплантированной почки

Роль ультразвукового исследования в выявлении почечно-клеточного рака трансплантированной почки

При первичном УЗИ ПТ заподозрено 39 образований почечного трансплантата. Из них в 8 случаях выявлены кисты без васкуляризации, но требующие уточняющей лучевой диагностики. По локализации образования были распределены следующим образом: в области верхнего полюса – 32,25 % (10 пациентов), в средней трети – 22,58 % (7 больных), в области нижнего полюса – 25,82 % (8 пациентов), а также в 6 случаях (19,35%) образований были обнаружены в области почечного синуса. В

67,4% случаях из общего количества образований с умеренной или повышенной васкуляризацией были получены внутриочаговые доплеровские спектры, средняя максимальная скорость составила $60,9 \pm 25,3$ см/с, средний индекс сопротивления (RI) составил $0,63 \pm 0,19$ (рисунок 2).

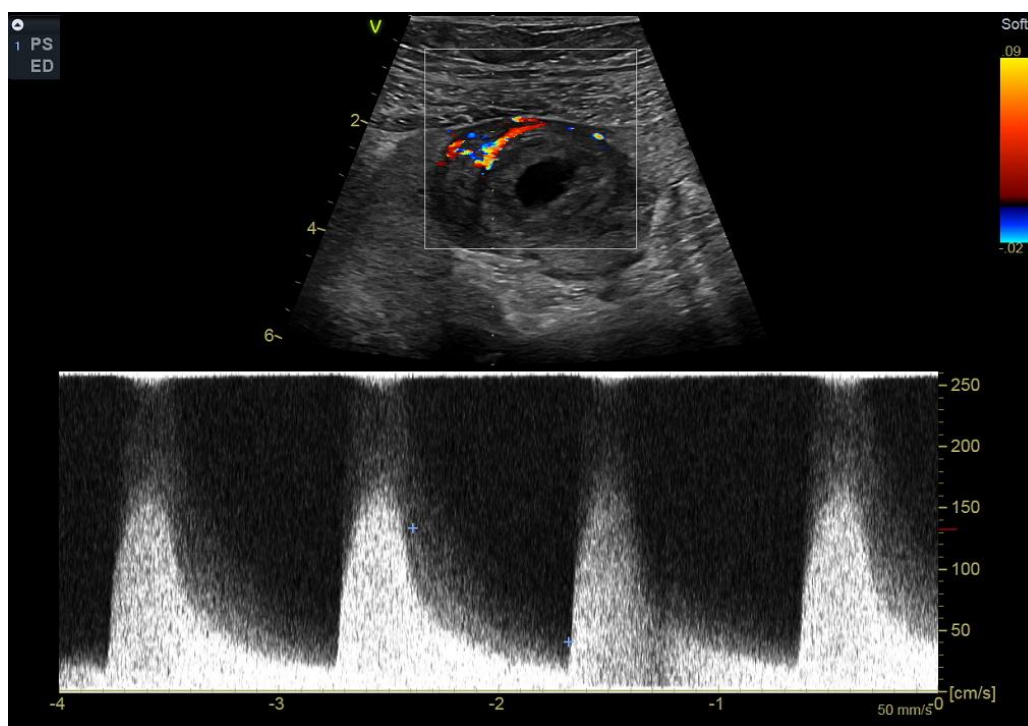


Рисунок 2 - УЗИ почечного трансплантата в режиме цветового доплеровского картирования, отмечается повышенная васкуляризация опухоли в трансплантате с высоким индексом резистентности

Результаты лучевых методов диагностики почечно-клеточного рака трансплантированной почки

Радиологические принципы в выявлении образований пересаженной почки, при лучевых методах диагностики, идентичны с критериями, используемыми при выявлении образований собственных почек.

По данным МРТ и МСКТ малого таза с контрастным усилением средний размер опухоли ТП составил 26мм, минимальный - 10 мм, максимальный - 106 мм. При комплексном обследовании (нативное МСКТ легких, брюшной полости) с верифицированным ПКР ТП не было выявлено отдаленных и регионарных метастазов, что говорит о характерной особенности данного злокачественного заболевания.

Из 3270 пациентов по данным УЗИ у 39 пациентов заподозрено образование трансплантированной почки. МСКТ аллографта с в/в контрастированием выполнена у 25 пациентов, МРТ почечного трансплантата с парамагнетиком в 14 случаях

(рисунок 3,4). По данным МСКТ в 21 случае отмечены четкие радиологические признаки злокачественной опухоли трансплантата, стоит отметить, что одним из важных радиологических критериев в диагностике рака аллографта при МСКТ служило интенсивное-неоднородное накопление контрастного препарата в артериальную фазу исследования, также в экскреторную фазу контрастирования оценивалась заинтересованность собирательной системы почек, которая выявлена всего у одного пациента. В свою очередь 14 пациентам выполнена МРТ с парамагнетиком, у 10 пациентов выявлено образование ТП, показывающее яркие радиологические критерии злокачественного процесса. В результате обследования у 8 пациентов не выявлено радиологических признаков злокачественных образований аллографта, в 7 случаях выявлены кисты почек Bosniak 1-2 и в одном случае послеоперационные изменения трансплантата.

При сравнении результатов гистологических исследований операционного материала и данных лучевых методов диагностики во всех случаях подтверждено 100% совпадение радиологических признаков злокачественного процесса и результата морфологического исследования (31 случай ПКР ТП). Таким образом чувствительность и специфичность МСКТ с в/в контрастированием и МРТ с в/в парамагнетиком составила 100%. Данные результаты инструментальных лучевых методов диагностики, таких как МРТ и МСКТ, говорят о нецелесообразности выполнения предоперационной биопсии образования пересаженной почки в случае типичной радиологической картины ПКР, однако в случае трудности постановки дифференциального диагноза и не типичных данных лучевых исследований, на дооперационном этапе выполнение биопсии аллографта выполнимо и имеет свое место на существование.

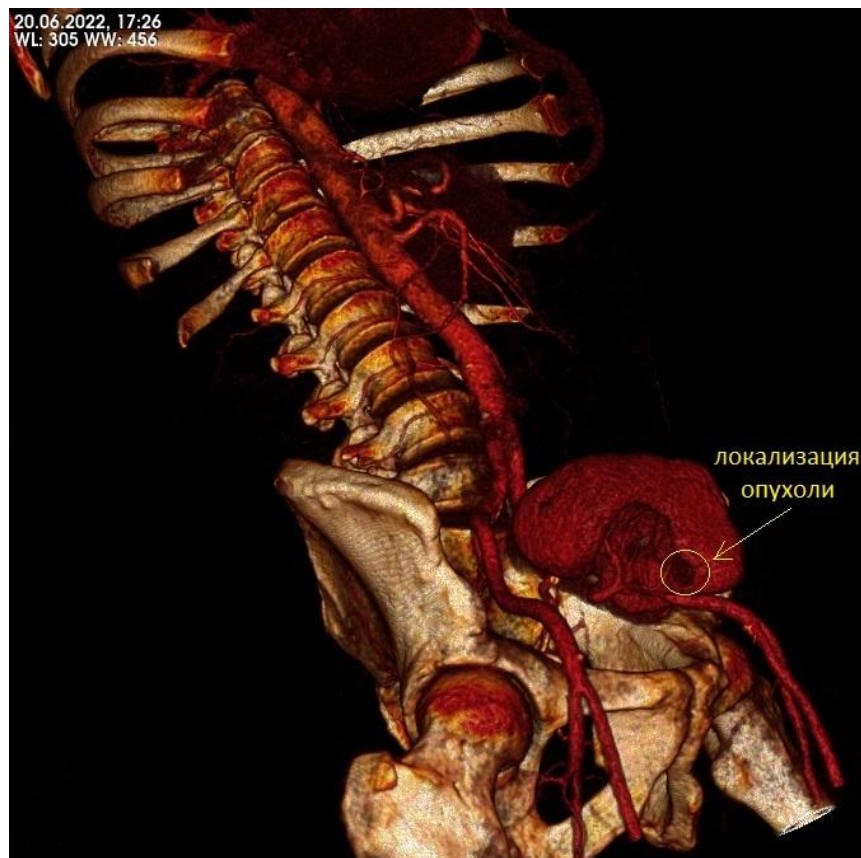


Рисунок 3 - Мультиспиральная компьютерная томография почечного трансплантата с внутривенным контрастированием. 3D реконструкция почечного трансплантата с почечно-клеточным раком

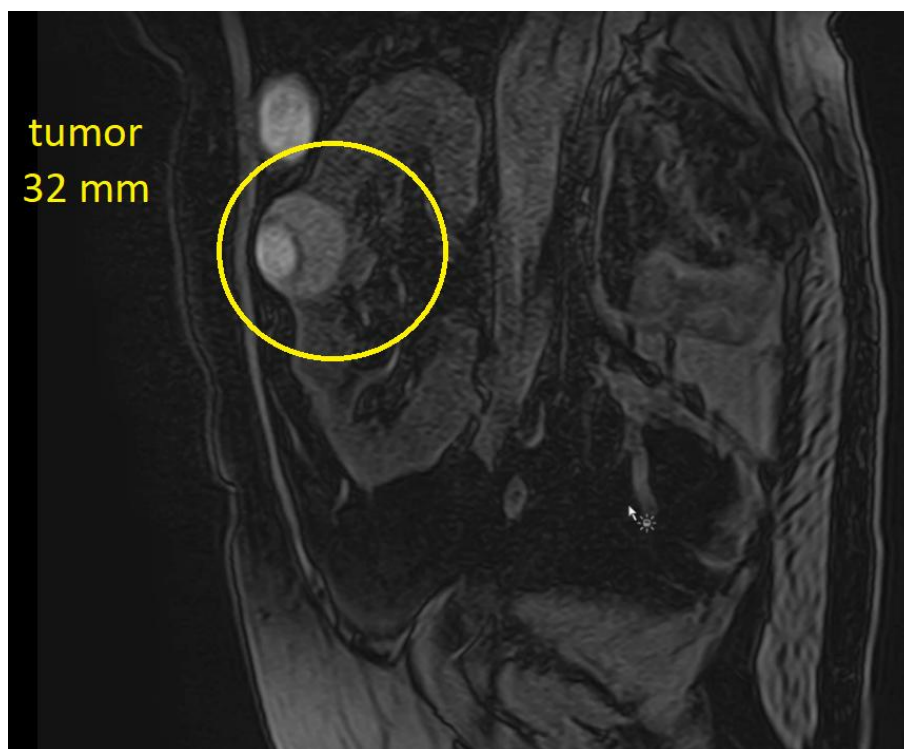


Рисунок 4 - Магниторезонансная томография. Образование почечного трансплантата в среднем сегменте по «ребру» трансплантированной почки

Результаты морфологических методов диагностики почечно-клеточного рака трансплантированной почки

В исследовании у 31 пациента при гистологическом и иммуногистохимических (ИГХ) исследованиях верифицирован ПКР аллографта. В 20 (64,5%) случаях выявлен светлоклеточный тип ПКР ТП, у 11 (34,5%) пациентов папиллярный тип ПКР ТП (рисунок 5,6). Стоит отметить, что другие типы злокачественного процесса почечной паренхимы пересаженной почки в исследовании выявлено не было. При гистологическом исследовании определить тип рака почечной паренхимы удалось только в 23 случаях, у 8 больных выполнено ИГХ исследование. При светлоклеточном варианте опухоли при ИГХ оценивалась положительная экспрессия: виментина, цитокератина (АЕ1 & АЕ3), CD10, PAX2, PAX8, карбоангидразы IX (СА IX). При папиллярном ПКР оценивалась экспрессия следующих ИГХ маркеров: СК7, САМ5.2, ЕМА, СА-IX, RCC antigen, CD10 и виментина. В 5 случаях при ИГХ выявлен светлоклеточный вариант ПКР в 3-х папиллярный ПКР.

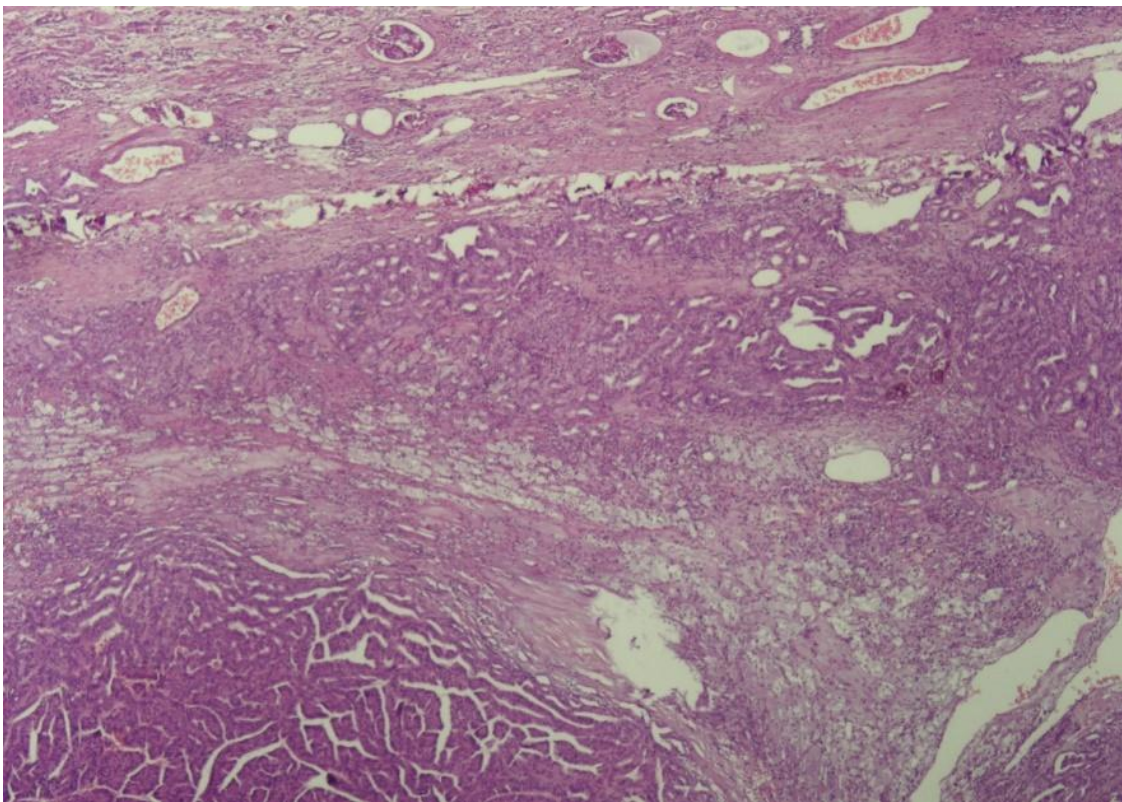


Рисунок 5 - Папиллярный почечно-клеточный рак трансплантированной почки

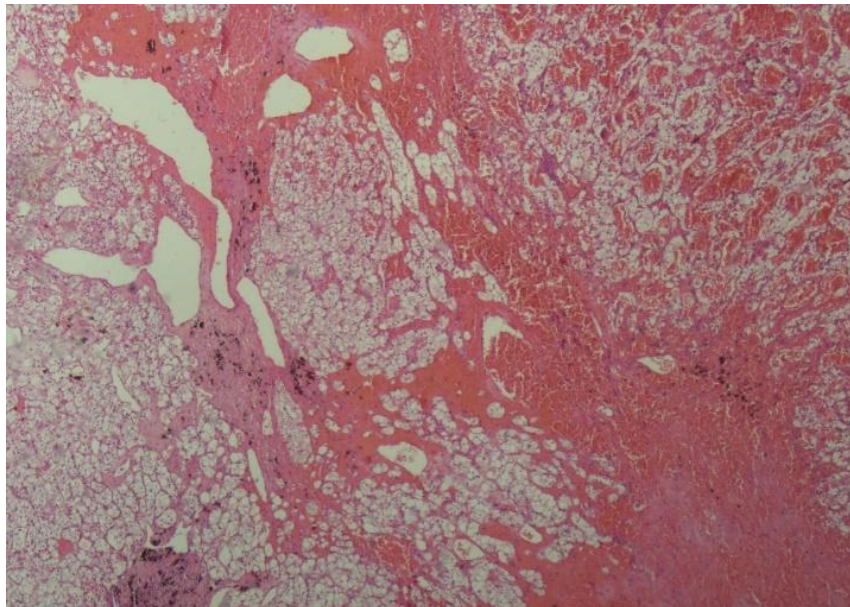


Рисунок 6 - Светлоклеточный почечно-клеточный рак трансплантированной почки

Таким образом, стоит отметить, что среди всех выявленных случаев ПКР аллографта не обнаружено таких подтипов рака почечной паренхимы как медулярный, хромофобный и протоковый, которые встречаются при раке собственных почек, но не часто. Данная статическая ситуация вероятнее всего обусловлена редкостью злокачественного процесса аллографта.

Хирургические методы лечения. Лапароскопическая резекция трансплантированной почки при почечно-клеточном раке

Хирургическое лечение ПКР аллографта выполнено в 94% случаев (29 больных), лишь в одном случае выполнена лапароскопическая трансплантатэктомия. Малоинвазивная хирургия почечного трансплантата заключалась в лапароскопической резекции пересаженной почки с опухолью и выполнена у 28 пациентов с образованиями почек. С 2016 года по 2023 выработана и отработана унифицированная техника проведения лапароскопической резекции трансплантированной почки с опухолью основанная на: малоинвазивном выделении почечного трансплантата; использовании интраоперационной УЗИ навигации в поиске образования пересаженной почки; создании временной ишемии трансплантата путем пережатия наружной подвздошной артерии эндоскопической сосудистой клеммой выше зоны имплантации почечной ножки; удалении опухоли при помощи высокоэнергетических инструментов; закрытием дефекта почечной паренхимы узловыми интракорпоральными швами нитью с насечками.

Во всей группе малоинвазивной резекции пересаженной почки проведена оценка интраоперационной кровопотери, которая колебалась от 500 до 50 мл и в среднем по всей выборке больных составила ≈ 162 мл. Функциональный результат лечения оценивался комплексно, как и лабораторно, инструментально и клинически. Во всех случаях лапароскопической резекции почечного трансплантата с опухолью удалось избежать рецидива ТХПН. Однако в послеоперационном периоде у всех пациентов отмечено обратимое повышение уровня азотистых оснований сыворотки крови со снижением объема выделяемой мочи. При анализе уровня креатинина спустя 12-18 часов после резекции пересаженной почки средние значения уровня всей выборки пациентов составили 232,4 мкмоль/л против 187,1 мкмоль/л до оперативного лечения. При этом на 6-7-е сутки после хирургического лечения во всей выборке больных отмечено снижение уровня креатинина практически до исходных значений - 192,5 мкмоль/л (рисунок 7). Схожая картина наблюдалась и с уровнем мочевины сыворотки крови по всей выборке пациентов, однако на 6-7 сутки после оперативного лечения прослеживалась тенденция к регрессу данных изменений.

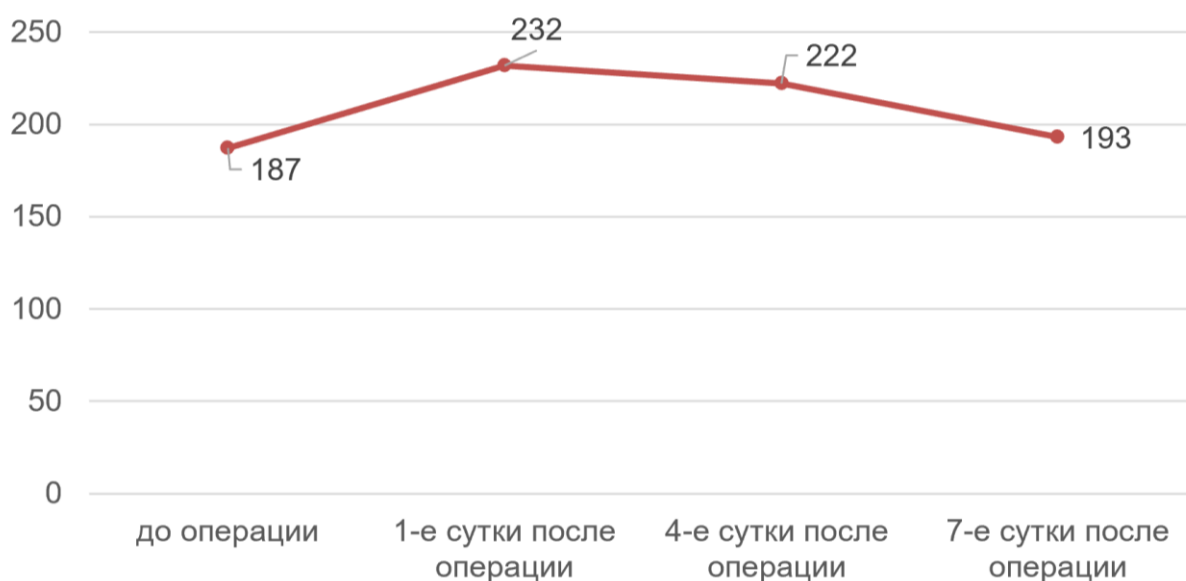

Рисунок 7 - Динамика изменения уровня креатинина (мкмоль/л) в послеоперационном периоде по всей выборке пациентов

Всем пациентам в раннем послеоперационном периоде проводилась периоперационная антибиотикопрофилактика ингибиторзащищенным аминопенициллином в соответствии с локальными протоколами. В послеоперационном периоде у 8 пациентов (28,5%) развилось обострение инфекции мочевыводящей системы (ИМВП). У всех пациентов из культуры мочи выделены

полирезистентные бактерии порядка Enterobacterales (*Klebsiella pneumoniae*, *Escherichia coli*, *Enterobacter cloacae*). 6 из 8 выделенных микроорганизмов характеризовались фенотипом полирезистентности (демонстрировали резистентность к нескольким классам антимикробных препаратов, включая цефалоспорины III/IV генерации и фторхинолоны), однако сохранявшие чувствительность к карбапенемам (таблица 3). У 2 пациентов из культуры мочи выделены экстремально резистентные штаммы *K. pneumoniae* (характеризующиеся резистентностью ко всем исследованным классам антимикробных препаратов, включая карбапенемы, сохраняющие чувствительность лишь к 1-2 классам АМП, обычно аминогликозиды и/или полимиксины). Для лечения ИМВП, обусловленных карбапенемрезистентными бактериями порядка Enterobacterales, проводилась комбинированная терапия: у 1 пациента в виде комбинации цефепим/сульбактама и колистиметата натрия, у 1 пациента с *K. pneumoniae*, резистентной к карбапенемам и колистину и выявленной продукцией ОХА-48-подобной оксациллиназы – цефтазидим/авибактамом.

Таблица 3 - Сводные данные по инфекциям мочевыводящей системы у пациентов после малоинвазивной резекции аллогraftа

Возбудитель инфекции, выделенный в бактериологическом исследовании мочи	Наличие инфекции мочевыводящей системы в анамнезе	Количество пациентов
<i>K. pneumoniae</i>	Да	4 (2 случая карбапенем устойчивых штаммов)
<i>E. coli</i>	Да	3
<i>E. cloacae</i>	Да	1

Сравнительный анализ лапароскопических резекций почечного трансплантата с использованием интраоперационной ультразвуковой навигации и без дополнительной визуализации

Лапароскопическая резекция почечного трансплантата выполнена 28 случаях ПКР ТП. В 15 случаях пациентам интраоперационно выполнялась ультразвуковая навигация для определения расположения опухоли, в 13 случаях образования визуализировались без дополнительной интраоперационной диагностики. Стоит отметить, что статически значимых различий в баллах нефрометрической шкалы «R.E.N.A.L.» в исследуемых группах не выявлено, средний балл составил 6,25 (рисунок 8).




Рисунок 8 - Распределение образований по нефрометрической шкале «R.E.N.A.L.»

Проведен анализ среднего размера образования в двух группах: с УЗИ навигацией средние значения составили 20,26 мм, в группе без дополнительной визуализации 36,15 мм. Стоит отметить, что статическая достоверность между группами, по данному критерию, получена: $p < 0.05$ (рисунок 9). Следовательно, в группе с УЗИ навигацией резецированные образования статически были меньше. Но принимая во внимание редкость рака пересаженной почки и, как следствие, малую выборку пациентов (< 30), вышеописанные данные могут быть расценены как гипотеза.

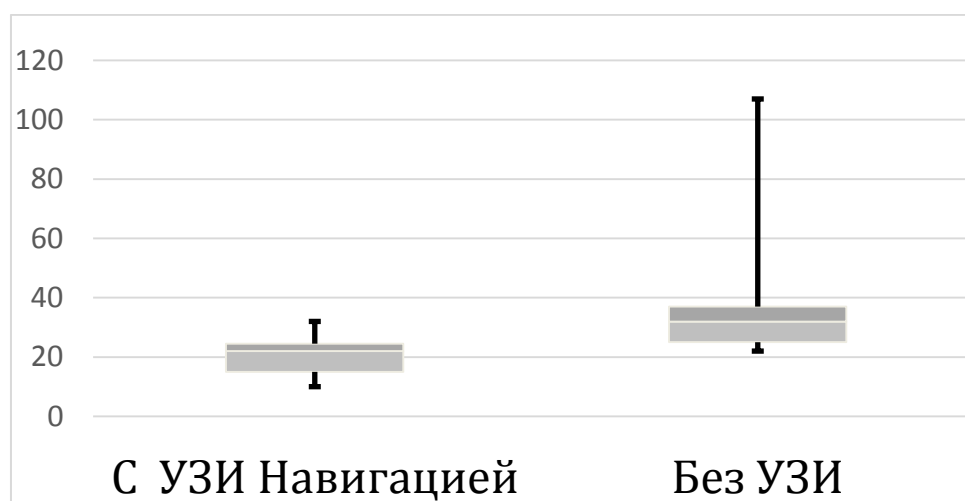


Рисунок 9 - Размеры образований трансплантированной почки в исследуемых группах

При анализе времени оперативного пособия в анализируемых группах данных достоверно статических различий не получено ($p>0.05$). В группе интраоперационной малоинвазивной ультразвуковой навигации среднее время оперативного пособия составило 130 мин., а в группе без дополнительной диагностики 142 мин

Проведена оценка времени ишемии трансплантированной почки у анализируемых категорий больных. Стоит отметить, что среднее время ишемии в группе с УЗИ навигацией составило 21,4 мин., против 30,15 мин. в группе без дополнительной визуализации ($p<0.05$). Также, учитывая малую выборку больных, полученные данные расцениваются как предположение (рисунок 10).

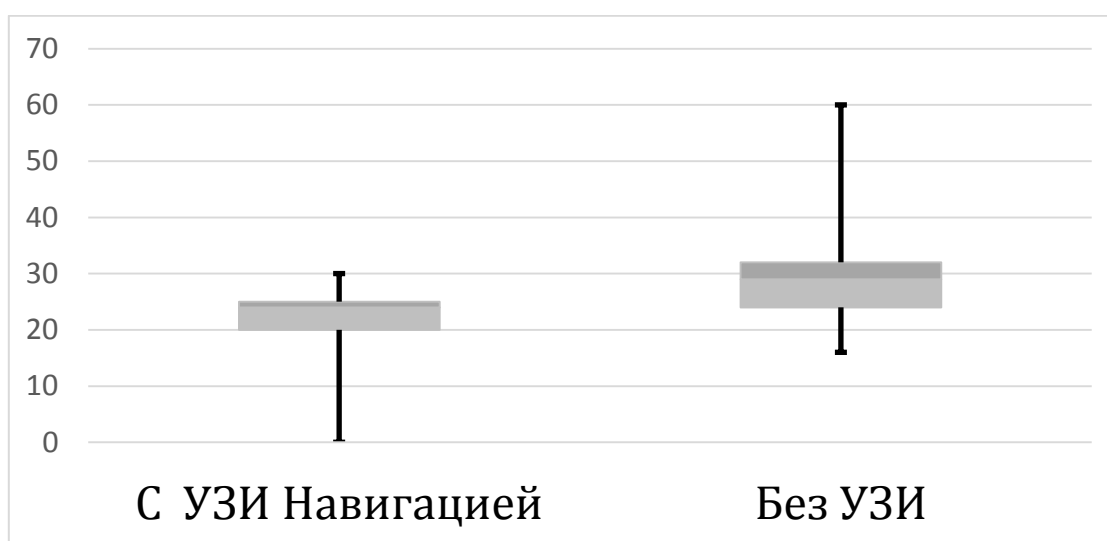


Рисунок 10 - Время ишемии трансплантированной почки в исследуемых группах

При трактовке вышеописанных результатов: размеров образований, времени оперативного пособия и ишемии почечного трансплантата в исследуемых группах, а также сопоставлении данных критериев отчетливо прослеживается корреляция, что при меньших размерах образований время ишемии меньше, при статически одинаковой средней продолжительности хирургического вмешательства. Вероятнее всего данная закономерность основывается на меньшем количестве лапароскопически накладываемых интракорпоральных швов, ввиду меньшей плоскости резекции, а не на используемой методике интраоперационной УЗИ навигации.

Лапароскопическая трансплантатэктомия при почечно-клеточном раке трансплантированной почки

Лапароскопическая трансплантатэктомия выполнена в единственном случае в исследовании, ввиду распространенности опухолевого процесса, инвазия в паранефральную клетчатку в области синуса почки по данным лучевых методов диагностики. удаление почечного трансплантата, осуществлялось тотально, т.е. с капсулой и окружающей ее жировой клетчаткой. Ранний послеоперационный период, после малоинвазивной трансплантатэктомии протекал в условиях отделения интенсивной терапии. Стоит отметить, что в послеоперационном периоде у больного имел место рецидив ТХПН, в связи с чем проводились сеансы гемодиализа.

Радиочастотная абляция почечно-клеточного рака трансплантированной почки

Радиочастотная абляция в исследовании выполнена 2 пациентам под медикаментозной седацией и местным обезболиванием с присутствием анестезиологической бригады. Стоит отметить, что в одном случае у пациента имело место мультифокальное поражение трансплантированной почки, два очага папиллярного рака максимальными размерами 10 и 15 мм. Во втором случае светлоклеточный рак пересаженной почки с внутривисцеральным расположением размером до 25 мм.

Ранний послеоперационный период в обоих случаях проведенного интервенционного лечения протекал без осложнений. Рецидива ТХПН или значимого повышения уровня креатинина сыворотки крови не выявлено. Спустя 36 месяцев рецидива заболевания, отдаленного метастазирования по данным контрольного обследования у обоих пациентов не выявлено. Нельзя не отметить, тот факт, что всем пациентам получившим абляцию рака пересаженной почки выполнение хирургического вмешательства в объеме резекции почечного трансплантата не представлялось возможным, ввиду выраженной соматической патологии и высокого риска сердечно-сосудистых осложнений.

Таким образом, в проведенном исследовании, при анализе всех использованных методик лечения рака почечной паренхимы трансплантированной почки определены возможные методики лечения. Выявлено, что малоинвазивное

органосохраняющее лечение, в объеме лапароскопической резекции почечного трансплантата с опухолью, является предпочтительным выбором в лечении локализованного рака аллографта при любых размерах образования. Определена и унифицирована единая техника проведения органосохраняющего лечения. В случае распространённости опухолевого процесса и инвазивном росте рака паренхимы почечного трансплантата пациентам показана лапароскопическая трансплантатэктомия. При невозможности проведения хирургического пособия, ввиду выраженной соматической патологии, методом выбора является радиочастотная абляция образования почечной паренхимы аллографта, после предварительной гистологической верификации диагноза.

ОЦЕНКА ВЛИЯНИЯ ИММУНОСУПРЕССИВНОЙ ТЕРАПИИ НА РИСК РАЗВИТИЯ ПОЧЕЧНО-КЛЕТОЧНОГО РАКА ТРАНСПЛАНТИРОВАННОЙ ПОЧКИ

В научной работе проведен анализ проводимой иммуносупрессивной терапии у пациентов с верифицированным ПКР аллографта. Стоит отметить, что самой часто используемой схемой иммуносупрессивной терапии было сочетание ингибиторов кальциневрина, микофеноловой кислоты, и глюкокортикостероидов, данная комбинация препаратов встречалась у 30 пациентов (96,77%), из которых у 22 (70,96% случаев) проводилась терапия такролимусом в сочетании с микофенолатом и глюкокортикостероидом, а у 8 больных (25,81%) - комбинация циклоспорина, глюкокортикостероида и микофенольной кислоты. У одного пациента иммуносупрессивная терапия проводилась ингибитором кальциневрина в сочетании с препаратами из группы ингибиторов (пролиферативного сигнала) мишеней рапамицина млекопитающих (mTOR-ингибиторы) и глюкокортикостероидом. Также нельзя не отметить тот факт, что зачастую терапия микофенолатами назначалась лишь на старте лечения и на момент выявления ПКР ТП уже не проводилась у 21 пациента (67,7%) по разным причинам.

В работе проведен анализ наличия в анамнезе у пациентов с верифицированным раком аллографта кризов отторжения и массивной иммуносупрессивной терапии, проводимой ввиду этого состояния. При ретроспективной оценке медицинской документации в 35,48% (у 11 пациентов) отмечено наличие кризов отторжения в анамнезе, потребовавших проведения

иммуносупрессивной терапии препаратами различных групп, чаще всего глюкокортикостероидами в пульс режиме при различных объемах дозирования, а также дополнительной терапии сеансами плазмафереза (таблица 4).

Таблица 4 - Сводные данные по типам иммуносупрессивной терапии у пациентов с почечно-клеточным раком трансплантированной почки

Тип почечно-клеточного рака	Такролимус Глюкокортикостероиды Микофенолаты		Циклоспорин Глюкокортикостероиды Микофенолаты	
	Массивная ИТ*		Массивная ИТ*	
	Да	Нет	Да	Нет
Светлоклеточный почечно-клеточный рак	8	3	1	7
Папиллярный почечно-клеточный рак	1	10	-	-

*ИТ - иммуносупрессивная терапия

В 7 случаях отмечены острые кризы отторжения, верифицированные гистологически. В 3 случаях имело место хроническое гуморальное отторжение трансплантата, как правило требующего проведения сеансов каскадного плазмафереза в сочетании с пульс-терапией глюкокортикостероидами. У 1 пациента ввиду того, что ТХПН обусловлена антительным вариантом атипичного гемолитико-уремического синдрома с развитием тромботической микроангиопатии и поражением почек, больной до и после трансплантации почки получал иммуносупрессивную терапию в длительном режиме, стартово ритуксимабом, затем экулизумабом.

При анализе сроков развития ПКР пересаженной почки среднее время, от трансплантации до манифестации злокачественного заболевания, составило 8,4 года. Временной интервал колебался от 2 до 25 лет после пересадки аллогraftа. При анализе сроков развития рака от типа гистологического ПКР ТП средний временной интервал при светлоклеточном варианте рака пересаженной почки составил 9,9 лет, в свою очередь при папиллярном ПКР 5,5 лет. Учитывая разное количество пациентов в группах, анализируемых по типу опухоли, а также малую выборку пациентов статическая значимость не получена ($p > 0.05$) (рисунок 11).

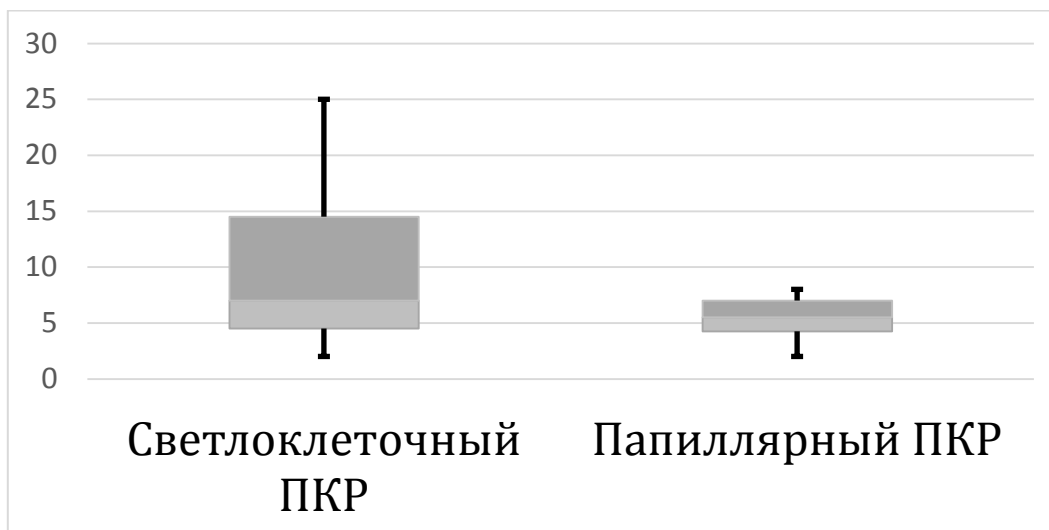


Рисунок 11 - Время от трансплантации до развития почечно-клеточного рака при анализе гистологических типов опухоли

Среди всех пациентов, получающих ингибиторы кальциневрина осуществлена оценка сроков развития ПКР от используемого типа препарата. В группе пациентов получающих такролимус средний временной интервал до развития ПКР составил 5,5 года, в свою очередь в группе получающих циклоспорин 13,3 года (рисунок 12), статическая значимость получена ($p < 0.05$).

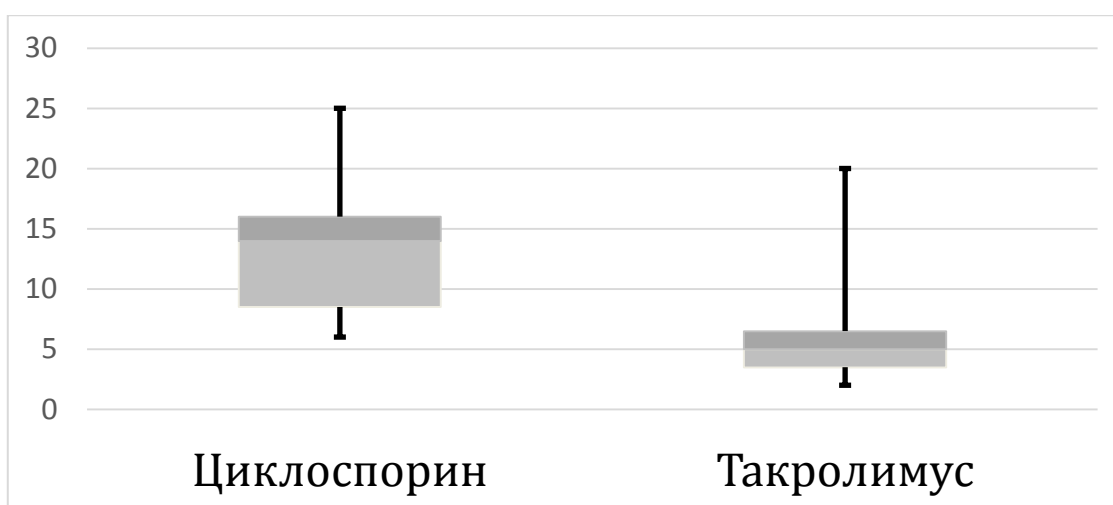


Рисунок 12 - Временной интервал приема ингибиторов кальциневрина до развития почечно-клеточного рака аллографта

Таким образом, при анализе выше представленных данных выявлено, что папиллярный ПКР во всех случаях развивался только при применении ингибиторов кальциневрина в сочетании глюкокортикостероидами и микофенолатами, при этом всего в одном случае пациенту проводилась массивная иммуносупрессивная терапия при развитии криза отторжения ТП. Безусловно, нельзя не отметить, что при светлоклеточном варианте ПКР в анамнезе массивная ИТ проводилась чаще,

при сравнении с папиллярным ПКР (соотношение 9 к 1). В анализ не включен пациент, получавший ингибиторы рапамицина млекопитающих. Также нельзя не отметить тот факт, что при длительном приеме циклоспорина риск развития ПКР ТП статистически становится выше при сравнении с группой пациентов получавших такролимус и несмотря на малую выборку больных, отчетливо прослеживается корреляция в увеличении риска развития ПКР ТП от сроков проведения постоянной иммуносупрессии.

Проведена оценка кризов отторжения у больных с почечным аллографтом и проводимых при этих состояниях иммуносупрессивного лечения. При ретроспективном изучении всего контингента больных с АТП выявлено, что из 3270 пациентов 19,4 % больных (n:635) имели в анамнезе иммуносупрессивную пульс терапию глюкокортикостероидами в суммарной дозировке более 1000 мг или массивную иммуносупрессивной терапию, зачастую моноклональными антителами, в лечении основного заболевания. Также отмечено, что среди этой группы больных рак пересаженной почки встречался в 11 случаях (1,7%), а среди больных, не имевших в анамнезе массивной ИТ (n:2635) ПКР аллографта выявлен в 20 случаях (0,8%).

Таким образом при статическом расчете выявлено, что относительный риск развития ЗНО аллографта в посттрансплантационном периоде в группе пациентов, не имевших массивной ИТ, составил 0,8%, у пациентов, у которых в анамнезе была массивная ИТ– 1,7% (ОР 2,282; 95% ДИ 1,099-4,749; $p < 0,05$) (рисунок 13).

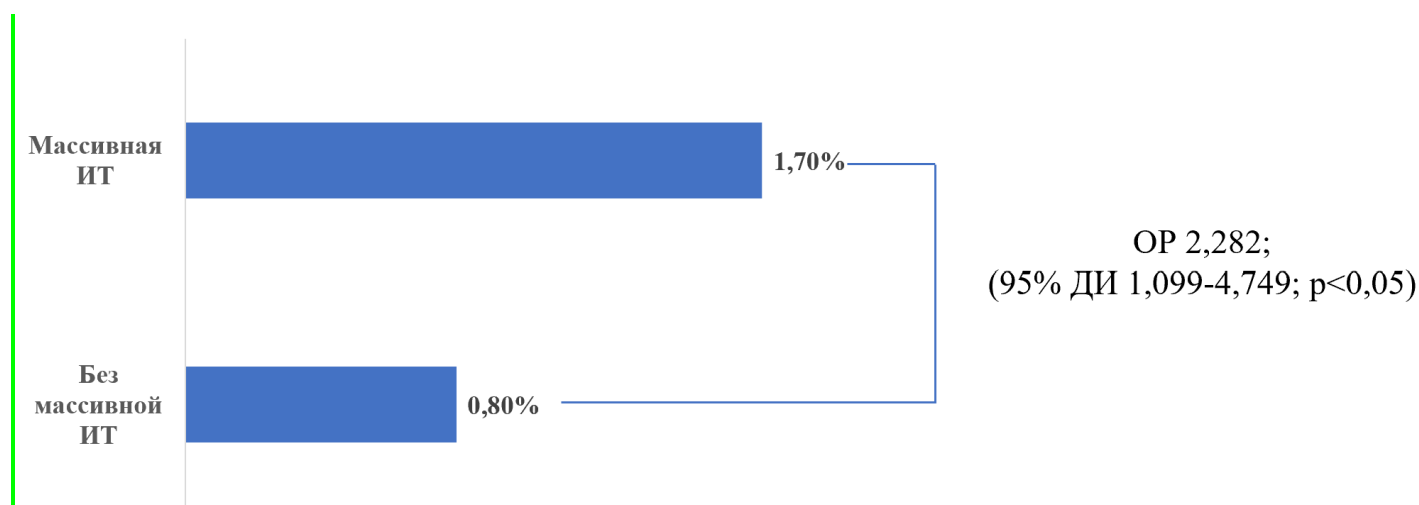


Рисунок 13 - Риски развития почечно-клеточного рака трансплантированной почки от объемов иммуносупрессивной терапии

На основании проведенного анализа в работе определен статистически значимый параметр, такой как наличие в анамнезе массивной иммуносупрессивной терапии, влияющий на развитие ПКР пересаженной почки. Безусловно нельзя не отметить тот факт, что в работе проведен анализ риска развития одного злокачественного заболевания – почечно-клеточного рака трансплантированной почки, оценка распространенности и заболеваемости онкологическими заболеваниями других различных локализаций, у данной когорты пациентов, не входил в задачи данного исследования.

ЭТИОЛОГИЯ ПОЧЕЧНО-КЛЕТОЧНОГО РАКА ПЕРЕСАЖЕННОЙ ПОЧКИ

Результаты исследования химеризма

Данное исследование выполнено с целью определения принадлежности ткани (донор или реципиент), из которой происходит развитие злокачественного процесса аллографта. В ряде публикаций, отражена теория имплантационного развития почечно-клеточного рака в пересаженной почке из злокачественных клеток собственных почек [Griffith J. 2017, Favi E. 2019], не подтвержденная инструментально. Стоит отметить, что всего у одного пациента, из всех случаев выявления ПКР ТП, имел место онкологический процесс собственных почек в анамнезе. В этом единственном случае радикальное хирургическое лечение рака собственной почки выполнено за 7 лет до выполнения аллотрансплантации и на момент выявления рака пересаженной почки - рецидива или генерализации онкологического заболевания собственной почки выявлено не было.

В 11 случаях гистологический материал, полученный после малоинвазивной резекции почечного трансплантата, удалось использовать для определения принадлежности генотипа опухолевой ткани. Ткань для исследования бралась из постоперационного материала, в котором присутствовала паренхима почечного трансплантата без опухолевого процесса и сам опухолевая ткань. После получения гистологического и иммуно-гистохимических исследований и маркировки здоровой ткани и опухолевой, парафиновые блоки операционного материала использовались для проведения полимеразной цепной реакции с электрофоретической детекцией. После выделения ДНК из парафинового блока

выполнялся анализ коротких tandemных повторов (КТП). В 100 % случаев выявлено совпадение КТП в геноме опухоли и ткани пересаженной почки (рисунок 14, 15).

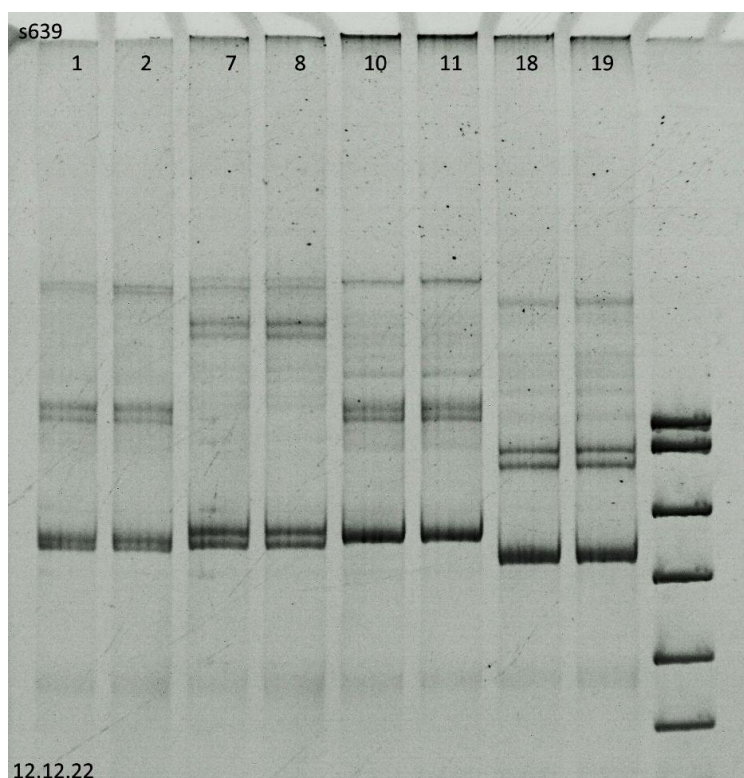


Рисунок 14 - Определение химеризма среди гипервариабельных областей ДНК (короткие tandemные повторы) - D8S639

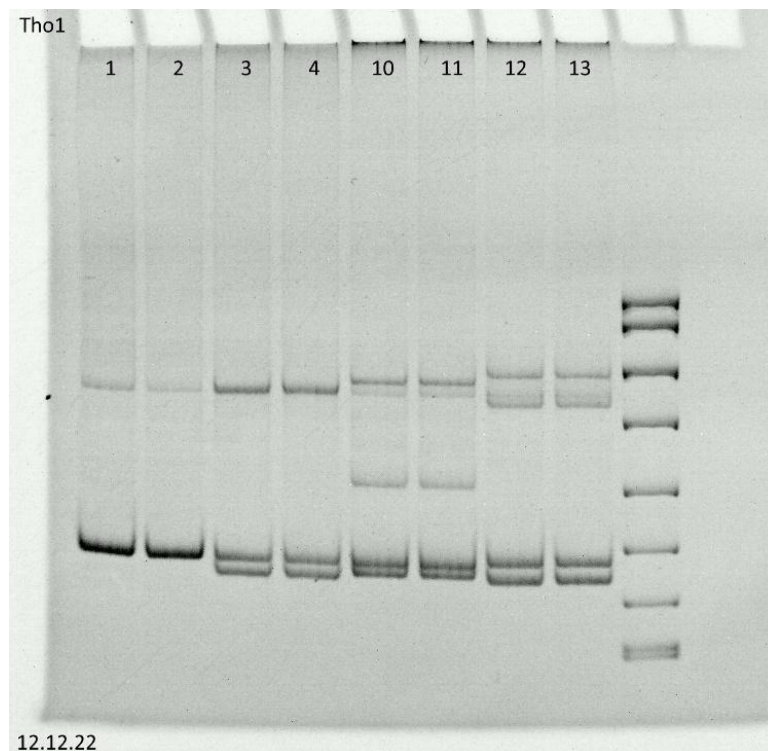


Рисунок 15 - Определение химеризма среди гипервариабельных областей ДНК (короткие tandemные повторы) - THO1(TC11)

Таким образом при оценке химеризма подтверждено развитие рака трансплантированной почки из ткани аллографта, т.е. из генотипа донора. Данное исследование, выполненное в научной работе, опровергает теорию имплантационного развития рака пересаженной почки из ткани реципиента, предложенную рядом авторов в ряде мета-анализов [Griffith J. 2017, Favi E. 2019]. Стоит отметить, что материал проанализированный использованный для определения химеризма не столь велик, но принимая во внимание редкость изучаемого заболевания, составляет порядка 5% всех выявленных случаев рака аллографта в мире.

Результаты исследования гена Von Hippel–Lindau

В научной работе среди выявленных почечно-клеточных раков трансплантированной почки определено всего 2 типа злокачественного процесса: папиллярный (n:11) и светлоклеточный ПКР (n:20). Принимая во внимание мировые данные о большей генетической детерминированности светлоклеточного варианта ПКР (более 70%), чем папиллярного (порядка 37%) [Nakimi A.A. 2016, Cancer Genome Atlas 2016], а также большой объем генетического материала включенного в исследование, принято решение провести анализ гена VHL.

При анализе светлоклеточного ПКР ТП, удалость выполнить исследование гена VHL в 7 образцах ткани трансплантированной почки, данное исследование выполнено с целью определения генетической детерминированности рака пересаженной почки. Материал получен в парафиновом блоке после гистологического заключения. Секвенирование ДНК опухолевой ткани выполнено по Сэнгеру, проведен анализ самых часто встречающихся мутаций VHL, в частности в 1,2,3 экзоне гена. В 5 случаях (71,42%) светлоклеточного варианта ПКР ТП выявлены мутации в исследуемых экзонах (таблица 5, рисунок 16, 17).

Таблица 5 - Сводные данные по выявленным мутациям гена Von Hippel–Lindau

№	Определение мутаций в гене Von Hippel–Lindau (экзоны)			
	Е1	Е2	Е3	Результат
1	норма	норма	норма	норма
2	норма	норма	с.470 delC (p.Thr157Ile*fs2)	мутация
3	норма	норма	норма	норма
4	норма	норма	с.470_473delCTCT (p.Thr157Arg*fs12)	мутация
5	с.221_222TC>AT p.Val74Asp	норма	норма	мутация
6	с.236_237insATCG (с.233_236dupATCG) p.Pro81Gln*fs134	норма	норма	мутация
7	норма	с.409delG p.Val137Cys*fs22	норма	мутация

В 1 экзоне гена VHL обнаружена замена с.221_222 TC>AT, в результате которой произошла аминокислотная замена p.Val74Asp (рисунок 16).

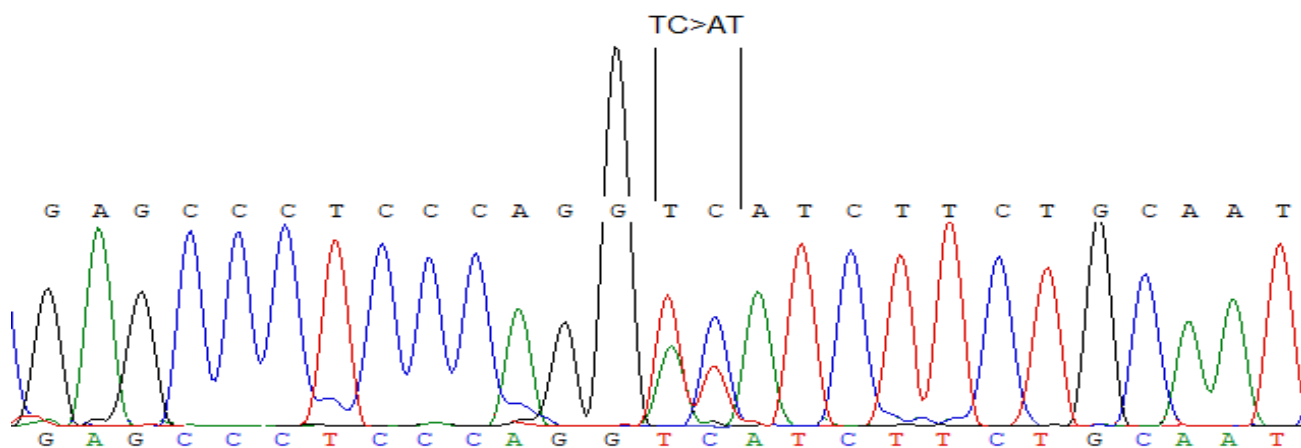


Рисунок 16 - Мутация в 1-ом экзоне гена Von Hippel–Lindau, замена с.221_222 TC>AT

В 3 экзоне гена VHL обнаружена делеция с.470_473delCTCT (p.Thr157Arg*fs12) которые приводит к сдвигу рамки считывания, замены С-концевого пептида на другую аминокислотную последовательность и более раннему появлению терминирующего кодона (рисунок 17).

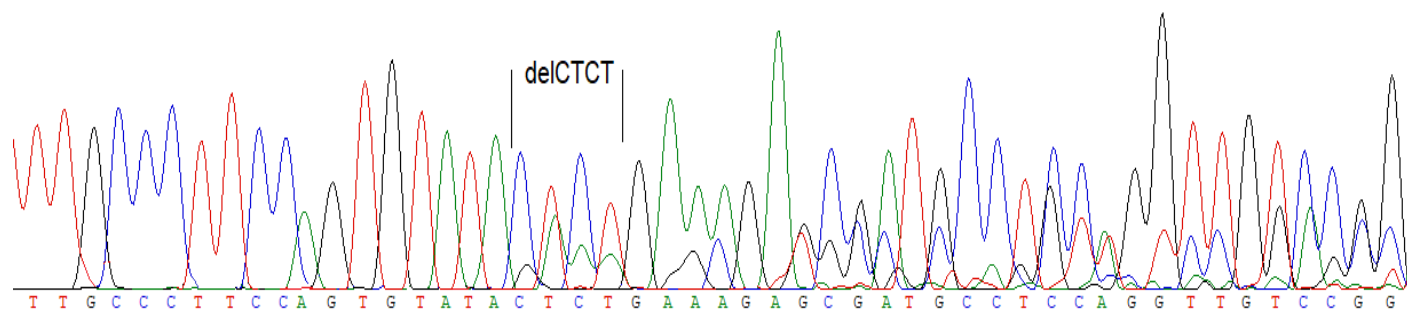


Рисунок 17 - Мутация в 3-ом экзоне гена Von Hippel–Lindau, делеция с.470_473delCTCT

Таким образом на основании полученных данных о мутации гена VHL в ДНК опухоли, принадлежавшей к генотипу донора, определено, что рак пересаженной почки возник из-за начальной генетической предрасположенности почечной паренхимы трансплантата, т.е. донорской ткани, к развитию почечно-клеточного рака, вероятнее всего на фоне постоянно проводимой иммуносупрессивной терапии.

ОТ СТАДИРОВАНИЯ ПКР ТРАНСПЛАНТИРОВАННОЙ ПОЧКИ К АЛГОРИТМУ ДИАГНОСТИКИ И ЛЕЧЕНИЯ

Стадирование рака почечной паренхимы пересаженной почки

На основании всех проанализированных случаев рака паренхимы аллографта, а также принимая мировые данные об изучаемом заболевании, представленные в крупных мета-анализах [Griffith J. 2017, Favi E. 2019], в научной работе создана классификация стадирования почечно-клеточного рака трансплантированной почки (таблица 6).

Таблица 6 - Стадирование почечно-клеточного рака трансплантированной почки

Стадия процесса	Распространенность почечно-клеточного рака трансплантированной почки
I	Локализованное образование, без инструментальных признаков отдаленного метастазирования, до 2 см в максимальном измерении
II	Локализованное образование, без инструментальных признаков отдаленного метастазирования, от 2 до 4 см в максимальном измерении
III	Образование более 4 см в максимальном измерении или с признаками инвазии в окружающую жировую клетчатку без инструментальных признаков отдаленного метастазирования
IV	Местно-распространенное образование с инвазией в органы малого таза (мочевой пузырь, матка, яичник, толстый кишечник), магистральные сосуды (подвздошные артерии, вены) или диссеминированное заболевание с отдаленным очаговым метастазированием

Особенностью данной классификации является отсутствие типичного стадирования по TNM (tumor, nodus, metastasis), используемой при определении распространённости опухолевого процесса. Данный выбор обусловлен рядом причин:

1. Отсутствие лимфатических протоков после аллотрансплантации почки
2. Низкие риски гематогенного метастазирования
3. Чужеродность опухолевой ткани

Также стоит отметить, что местная или отдаленная очаговая патология у всех пациентов с ПКР ТП в исследовании не встречена. Идентичные данные репортируются в крупных мета-анализах, посвященные этому заболеванию [Griffith J. 2017, Favi E. 2019].

Алгоритм диагностики и лечения локализованного почечно-клеточного рака трансплантированной почки

На основании данных полученных в работе определен и создан алгоритм диагностики и лечения ПКР ТП (рисунок 18).

Таким образом, в случае выявления локализованного образования аллогraftа, максимальным измерением до 40 мм, больному показана лапароскопическая резекция ТП. При наличии противопоказаний к оперативному лечению и анестезиологическому пособию (выраженная сопутствующая патология) пациенту показано выполнение аблативных методик лечения - радиочастотная абляция образования аллогraftа, криоабляция, после предварительной пункционной биопсии опухоли, с целью гистологической верификации диагноза. Если при лучевых методах диагностики имеет место инвазия в паранефральную клетчатку – онкологический процесс трактуется как местнораспространенный и больному показано удаление трансплантированной почки. Стоит отметить, что в случае экстраорганного расположения опухоли, без признаков инвазивного роста, выполнение органосохраняющего малоинвазивного оперативного лечения является предпочтительным при любых размерах образования почечного трансплантата.

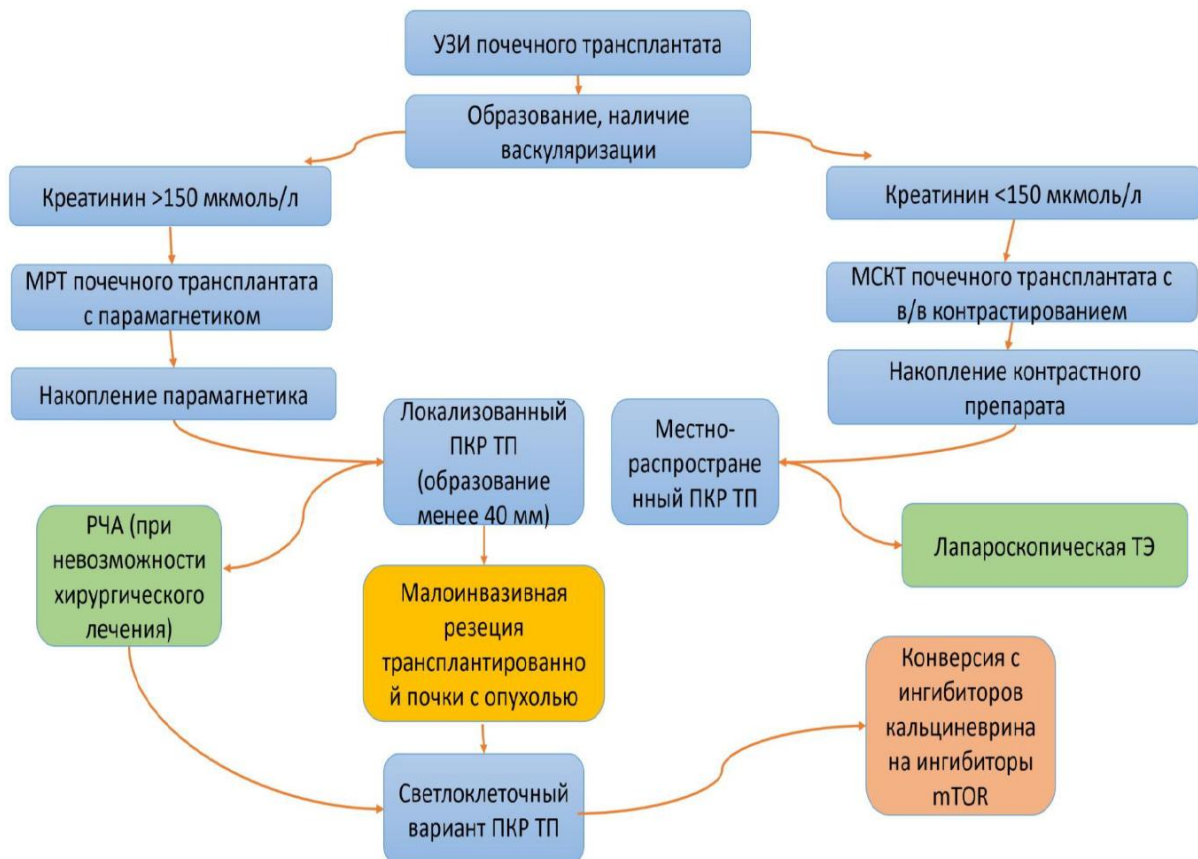

Рисунок 18 - Алгоритм диагностики и лечения образований трансплантированной почки

При выявлении светлоклеточного варианта ПКР ТП у пациентов, получающих ингибиторы кальциневрина, которые в свою очередь стимулируют фактор роста эндотелия сосудов, показана конверсия иммуносупрессивной терапии на препараты из группы ингибиторов мишеней рапамицина млекопитающих (mTOR) - сиролимус или эверолимус.

Безусловно, проблема диагностики и лечения рака пересаженной почки на сегодняшний день выходит на новые горизонты в современной трансплантологии и онкологии. Увеличение продолжительности жизни пациентов с трансплантированной почкой приводит к новому витку в появлении новых заболеваний, в частности пересаженного органа и, как следствию, появлению новых методик диагностики и лечения [Van Loon E. 2020, Lai X. 2021, Ganesan C. 2023]. Нельзя не отметить тот факт, что в будущем определение оптимального типа иммуносупрессивной терапии, более прецизионной и селективной стратегии в лечении и ведении пациентов с алллотрансплантом, приведет к минимизации осложнений от проводимого лечения и увеличению продолжительности жизни пациентов с пересаженным органом в целом.

ВЫВОДЫ

1. У реципиентов трансплантированной почки заболеваемость почечно-клеточным раком составляет 0,97%. Организация скрининга реципиентов почки на почечно-клеточный рак способствует увеличению частоты выявления новых случаев рака трансплантированной почки с 16% до 28% в период с 2015 -2023 годов.

2. У реципиентов почки, перенесших острое отторжение трансплантата, развитие рака почечной паренхимы выявляется достоверно чаще, чем у реципиентов, не перенесших острое отторжение и получающих стандартную иммуносупрессивную терапию (1,7% и 0,8%, соответственно, $p < 0,05$).

3. Почечно-клеточный рак трансплантированной почки происходит из донорской ткани. При светлоклеточном варианте рака пересаженной почки в 71,42% случаев выявляется мутация гена Von Hippel–Lindau, что отражает наличие генетической детерминированности злокачественного процесса.

4. Предложена классификация стадирования почечно-клеточного рака трансплантированной почки, с учетом отсутствия лимфатических протоков после аллотрансплантации почки, низких рисков гематогенного метастазирования и чужеродности опухолевой ткани.

5. При локализованных образованиях паренхимы аллогraftа размером до 40 мм показана лапароскопическая резекция трансплантированной почки; в случае экстраоргannого расположения опухоли без признаков инвазивного роста выполнение органосохраняющего малоинвазивного оперативного лечения является предпочтительным при любых размерах образования почечного трансплантата; при наличии противопоказаний к оперативному лечению и анестезиологическому пособию рекомендовано выполнение аблативных методик лечения; в случае местно-распространенного процесса показано удаление трансплантированной почки.

6. Разработанная унифицированная методика лапароскопической резекции почечного трансплантата с опухолью, основана на: малоинвазивном выделении почечного трансплантата; использовании интраоперационной УЗ - навигации для поиска образования пересаженной почки; создании временной ишемии

трансплантата путем пережатия наружной подвздошной артерии эндоскопической сосудистой клеммой выше зоны имплантации артерии; удалении опухоли при помощи высокоэнергетических инструментов с закрытием дефекта почечной паренхимы узловыми интракорпоральными швами.

7. При лапароскопической резекции почечного трансплантата с опухолью: среднее время операции составляет $140 \pm 26,5$ минут, среднее время ишемии аллографта - $26 \pm 8,1$ минут, средний объем кровопотери - 162 ± 54 мл; рецидива терминальной хронической почечной недостаточности после лапароскопической резекции трансплантата не отмечено; во всех случаях не выявлено продолженного роста в области резекции аллографта.

8. Сформулирован алгоритм диагностики и лечения почечно-клеточного рака трансплантированной почки, основанный на использовании лучевых методов визуализации, анализе лабораторных маркеров с последующей стратификацией по распространенности опухолевого процесса и определением стратегии лечения.

ПРАКТИЧЕСКИЕ РЕКОМЕНДАЦИИ

1. Проведение активного скрининга реципиентов трансплантированной почки на выявление образований пересаженной почки.

2. Разработанный алгоритм обследования и лечения являются основой для определения показаний к применению хирургических и медикаментозных подходов в лечении рака почечного трансплантата.

3. У реципиентов трансплантированной почки с наличием кризов отторжения почечного аллографта в анамнезе показано активное наблюдение с целью ранней диагностики злокачественного процесса пересаженной почки.

4. Применение классификации по стадиям почечно-клеточного рака почечной паренхимы среди трансплантологов, онкологов, урологов и нефрологов.

5. При трансплантации почки предпочтительно выполнение забора ДНК донора на исследование гена Von Hippel–Lindau, с целью определения группы риска по развитию почечно-клеточного рака пересаженной почки и последующим определением оптимального типа иммуносупрессивной терапии.

6. При локализованном почечно-клеточном раке пересаженной почки показано выполнение органосохраняющей операции, при любых размерах образований малоинвазивным доступом.

СПИСОК ОСНОВНЫХ РАБОТ, ОПУБЛИКОВАННЫХ ПО ТЕМЕ ДИССЕРТАЦИИ

1. **Исаев Т.К.** Современные представления о лейомиосаркомах вен забрюшинного пространства. Обзор клинических случаев / Павлов А.Ю., Гармаш С.В., Гафанов Р.А., Кравцов И.Б. // Онкоурология. – 2016. – № 2. – С. 92-96
2. **Исаев Т.К.** Инструментальная пальпация в эндоскопической хирургии почек: опыт применения / Солодова Р.Ф., Толстых М.П., Трушкин Р.Н., Вторенко В.И., Староверов В.М., Соколов М.Э. // Вестник Российского государственного медицинского университета. – 2018. – № 5. – С. 104-110
3. **Исаев Т.К.** Перкутанная электрорезекция лоханки с уротелиальной неинвазивной карциномой единственно-функционирующей почки / Трушкин Р.Н., Морозов Н.В., Сурков П.Т., Лубенников А.Е., Исаев Т.К. // Экспериментальная и клиническая урология. – 2019. – № 5. – С. 126-129.
4. **Isaev T.** Instrumental mechanoreceptoric palpation in renal surgery: a pilot study / Solodova R., Tolstykh M., Trushkin R. et al. // European Journal of Surgical Oncology. – 2019. – № 45 (2). – С. 75-76.
5. **Исаев Т.К.** Нефрэктомия у пациентов с аутосомно-доминантной поликистозной болезнью почек после трансплантации почки / Лубенников А.Е., Трушкин Р.Н., Кантимеров Д.Ф., Артюхина Л.Ю. // Экспериментальная и клиническая урология. – 2020. – № 5. – С. 126-131.
6. **Исаев Т.К.** Почечно-клеточный рак у пациентов, находящихся на лечении гемодиализом / Лубенников А.Е., Трушкин Р.Н., Бережная Э.Э., Котенко О.Н. // Экспериментальная и клиническая урология. – 2020. – № 5. – С. 16-21.
7. **Исаев Т.К.** Диагностика инфицированных кист почек у пациентов с аутосомно-доминантной поликистозной болезнью и терминальной стадией хронической почечной недостаточности / Лубенников А.Е., Шишиморов А.А., Трушкин Р.Н., Котенко О.Н., Крупинов Г.Е. // Урология. – 2021. – № 3. – С. 50-55

8. Исаев Т.К. Лапароскопическая резекция трансплантированной почки с опухолью больших размеров / Трушкин Р.Н., Артюхина Л.Ю., Кантимеров Д.Ф., Щеглов Н.Е., Шевцов О.С., Клементьева Т.М. // Клиническая нефрология. – 2022. – № 3. – С. 68–71
9. Исаев Т.К. Лапароскопическая резекция почечного трансплантата с опухолью, наш опыт выполнения / Трушкин Р.Н., Артюхина Л.Ю., Кантимеров Д.Ф., Щеглов Н.Е., Шевцов О.С., Клементьева Т.М. // Клиническая нефрология. – 2022. – № 3. – С. 64–67
10. Исаев Т.К. Выбор хирургического доступа при удалении нефункционирующего почечного трансплантата / Трушкин Р.Н., Артюхина Л.Ю., Щеглов Н.Е., Кантимеров Д.Ф., Шевцов О.С., Клементьева Т.М., Колесников Н.О. // Клиническая нефрология. – 2022. – № 3. – С. 72–76
11. Исаев Т.К. Современные стратегии лечения пациентов с аутосомно-доминантной поликистозной болезнью почек / Трушкин Р.Н., Медведев П.Е., Клементьева Т.М., Морозов Н.В., Иванов К.В. // Клиническая нефрология. – 2022. – № 4. – С. 36-45.
12. Исаев Т.К. Почечно-клеточный рак у пациентов, получающих лечение гемодиализом / Лубенников А.Е., Трушкин Р.Н., Бережная Э.Э., Морозов Н.В., Медведев П.Е., Колесников Н.О. // Клиническая нефрология. – 2022. – № 4. – С. 30-35.
13. Исаев Т.К. Лапароскопическая резекция трансплантированной почки с опухолью и внутрпочечной реконструкцией мочевыводящих путей и реимплантацией мочеточника (клинический случай) / Трушкин Р.Н., Артюхина Л.Ю., Медведев П.Е., Шевцов О.С., Клементьева Т.М. // Вестник трансплантологии и искусственных органов. – 2023. – № 1. – С. 43-46.
14. Исаев Т.К. Малоинвазивное лечение почечно-клеточного рака трансплантированной почки. Клинический случай / Трушкин Р.Н., Белавина Н.И., Манченко О.В., Бережная Э.Э. // Нефрология и диализ. – 2023. – № 1. – С. 98-101.

15. Исаев Т.К. Интраоперационная ультразвуковая навигация в малоинвазивном органосохраняющем лечении почечно-клеточного рака трансплантированной почки / Трушкин Р.Н., Медведев П.Е., Соколов С.А., Морозов Н.В., Паршин В.В., Сон А.А., Клементьева Т.М. // Клиническая нефрология. – 2023. – № 2. – С. 26-30.

16. Исаев Т.К. Редкие доброкачественные образования почек. Обзор клинических случаев / Трушкин Р.Н., Медведев П.Е., Соколов С.А., Паршин В.В., Манченко О.В., Варясин В.В., Бережная Э.Э., Клементьева Т.М. // Клиническая нефрология. – 2023. – № 2. – С. 31-36.

17. Исаев Т.К. Способ хирургического лечения рака мочевого пузыря у пациентов с терминальной стадией хронической почечной недостаточности, находящихся на заместительной почечной терапии программным гемодиализом с лечением и профилактикой гнойного пиелонефрита. Обзор клинических случаев / Трушкин Р.Н., Мартов А.Г., Соколов С.А., Щеглов Н.Е., Тейхриб П.П. // Клиническая нефрология. – 2023. – № 2. – С. 37-43.

ПАТЕНТ НА ИЗОБРЕТЕНИЯ

1. «Способ резекции трансплантированной забрюшинно почки по поводу опухоли размером более 7 см, расположенной интратрениально». Трушкин Р.Н., Милосердов И.А., Сайдулаев Д.А., Кантимеров Д.Ф., Исаев Т.К., Лубенников А.Е., Щеглов Н.Е. Патент на изобретение RU 2798964 C1, 29.06.2023. Заявка № 2022120781 от 29.07.2022.

СПИСОК СОКРАЩЕНИЙ

- ТП – трансплантированная почка
- ПКР – почечно-клеточный рак
- ПКР ТП – почечно-клеточный рак трансплантированной почки
- РТП – рак трансплантированной почки
- ХПН – хроническая почечная недостаточность
- ТХПН – терминальная хроническая почечная недостаточность
- УЗИ – ультразвуковое исследование
- КУУЗИ – ультразвуковое исследование с контрастным усилением
- ЗПТ – заместительная почечная терапия
- ГД – гемодиализ
- МКБ - мочекаменная болезнь
- ТЭ – трансплантатэктомия
- АТП – аллотрансплантация почки
- МРТ – магниторезонансная томография
- КТ – компьютерная томография
- МСКТ – мультиспиральная компьютерная томография
- РЧА – радиочастотная абляция и криотерапия
- КА – криотерапия
- VHL – Von Hippel–Lindau
- ИТ – иммуносупрессивная терапия
- КТП – короткие tandemные повторы
- МИРП – минимально инвазивная резекция почки